

# Disfunção de Tecidos Moles: a Pista que Faltava no Tratamento de Más-oclusões

## *Soft Tissue Dysfunction: a Missing Clue when Treating Malocclusions*

German O Ramirez-Yañez<sup>1</sup>  
Chris Farrell<sup>2</sup>

---

Ramirez-Yañez GO, Farrel C. Disfunção de tecidos moles: a pista que faltava no tratamento de más-oclusões. *Ortop Rev Int Ortop Func* 2005; 1(5/6):483-94.

O tratamento atual de más-oclusões está relacionado ao efeito das atividades musculares na oclusão. O tratamento de más-oclusões envolve alinhamento dentário, posicionamento do maxilar, estabilização da atividade dos músculos mastigatórios, dos músculos da língua, bochechas e lábios, para a obtenção de equilíbrio entre as forças aplicadas aos arcos e dentes por todos os músculos envolvidos nas funções bucais. Qualquer alteração na atividade muscular desses músculos é denominada pelos autores como “disfunção do tecido mole”. É preciso que dentistas envolvidos no tratamento de más-oclusões estejam atentos a essa disfunção e aprendam a reconhecê-la. Este trabalho apresenta uma revisão da biologia dos músculos das bochechas, lábios e língua, e como a ação desses músculos ação pode afetar a oclusão. Os objetivos de um tratamento ideal de más-oclusões, como aparelhos baseados na fisiologia bucal devem ser projetados para se obter maior grau de sucesso e maior estabilidade no tratamento também são discutidos.

**PALAVRAS-CHAVE:** Disfunção de tecidos moles; Atividade muscular; Bochechas; Lábios; Língua.

---

Ramirez-Yañez GO, Farrel C. Soft tissue dysfunction: a missing clue when treating malocclusions. *Ortop Rev Int Ortop Func* 2005; 1(5/6):483-94.

Contemporaneous treatment of malocclusions concerns about the effect of the muscular activity in the occlusion. Treatment of malocclusion involves dental alignment, jaw repositioning, stabilization of the activity of the masticatory muscles, the muscles of the tongue and the muscles of the cheeks and lips in order to achieve a balance between the forces delivered on the arches and teeth by all the muscles involved in oral functions. Any alteration in the muscular activity of these muscles is what the authors term “soft tissue dysfunction”. It is necessary that dentists treating malocclusion be aware of this dysfunction and acquire the required knowledge to recognize it. The current paper reviews the biology of the muscles of the cheeks, lips and tongue and how their action may affect the occlusion. The goals for an ideal treatment of malocclusions and how appliances based in the oral physiology must be designed to get better success and more stability in the treatment are also discussed.

**KEYWORDS:** Soft tissue dysfunction; Muscular activity; Cheeks; Lips; Tongue.

<sup>1</sup>DDS, MDSc, PhD (cursando); Myofunctional Research Co.; Helensvale, QLD; Australia; Oral Biology & Pathology; The University of Queensland; School of Dentistry; Brisbane, QLD; Australia; St Lucia Campus; Brisbane, QLD 4072; Australia; e-mail: german@myoresearch.com

<sup>2</sup>BDSc; Myofunctional Research Co.; Helensvale, QLD; Australia

<sup>1</sup>DDS, MDSc, PhD (in course); Myofunctional Research Co.; Helensvale, QLD; Australia; Oral Biology & Pathology; The University of Queensland; School of Dentistry; Brisbane, QLD; Australia; Oral Biology & Pathology; School of Dentistry; St Lucia Campus; Brisbane, QLD 4072; Australia; e-mail: german@myoresearch.com

<sup>2</sup> BDSc; Myofunctional Research Co.; Helensvale, QLD; Australia

## INTRODUÇÃO/INTRODUCTION

A Odontologia estuda a fisiologia e a patologia do sistema bucal. O sistema bucal realiza diversas funções, sendo que três delas se destacam como as mais freqüentes: mastigação, fala para comunicação e deglutição. Ao longo dos anos, os profissionais da área odontológica têm tratado os fatores que afetam a posição dos dentes, alterando o padrão funcional normal descrito como uma disfunção. Vários estudos já demonstraram que a disfunção bucal não é causada somente pelo posicionamento incorreto de dentes e mandíbula, mas também fortemente associada pela hiper e/ou hipoatividade da musculatura envolvida na função do sistema bucal<sup>1,2,3,4,5</sup>.

Em geral, a avaliação de um paciente com má-oclusão busca identificar alterações nos tecidos mineralizados (ossos e dentes) e não avalia alterações na função dos tecidos moles (bochechas, lábios e língua). Os modos de avaliação de alterações em tecidos mineralizados já foram exaustivamente descritos na literatura por meio de diferentes medidas em modelos, ortopantomogramas e cefalogramas laterais. Entretanto, a avaliação das alterações da função dos tecidos moles é baseada em observações clínicas e requer um profundo conhecimento da fisiologia oral. Por exemplo, cirurgiões-dentistas interagem com pacientes que podem ter distúrbios de fala, e é importante que tenhamos consciência de que as estruturas pelas quais somos responsáveis são fundamentais, não somente para a mastigação e a deglutição, mas também para a comunicação por meio da fala<sup>6</sup>, e que uma distúrbio da fala pode piorar o problema que estamos avaliando. Portanto, um alto nível de observação da expressão facial do paciente é necessário para se detectar qualquer desvio de padrão muscular que poderia estar associado à disfunção oral<sup>7</sup>.

Um tratamento ideal deve levar em conta os problemas musculares subjacentes associados à má-oclusão<sup>8</sup>. A intenção deste estudo é descrever o que os autores denominam “disfunção dos tecidos moles” e como essa disfunção altera o formato dos arcos e a posição dos dentes.

### As Bochechas

O bucinador é o maior músculo das bochechas. O músculo é ligado à maxila e à mandíbula<sup>9</sup>. Em repouso, a pressão exercida pela atividade muscular das bochechas no lado vestibular dos dentes

Dentistry focuses in the study of the physiology and pathology of the oral system. The oral system performs several functions with three of them rising as the most frequently performed: mastication, speech for communication and swallowing. Over the years, dental professionals have dealt with those factors affecting the position of the teeth, and so, altering the normal functional pattern which is described as a dysfunction. Numerous studies have shown that oral dysfunction is not only caused by an incorrect position of the teeth and jaws, but also highly associated to hyper- and/or hypo-activity of the musculature involved in the function of the oral system<sup>1,2,3,4,5</sup>.

In general, the evaluation of a patient with malocclusion seeks for alterations in the mineralized tissues (bone and teeth), and do not evaluate alterations in the function of the soft tissues (cheeks, lips and tongue). How to evaluate alterations in the mineralized tissues has been extensively explained in the literature through different measurements on cast models, orthopantomograms and lateral cephalograms. However, the evaluation of alterations in the function of the soft tissues is based on clinical observations and requires a deep knowledge in oral physiology. For example, dentists interact with patients who may have speech disorders, and it is important for us to realize that the structures for which we are responsible play a vital role not only for chewing and swallowing but also for speech communication<sup>6</sup>, and that a speech disorder may worsen the problem that we are evaluating. So, a high level of observation of the patient's facial expression is required to detect any deviation in the muscular pattern that may be associated with the oral dysfunction<sup>7</sup>.

An ideal treatment must address the underlying muscular problems associated to the malocclusion<sup>8</sup>. This paper intends to describe what authors term “soft tissue dysfunction” and, how this dysfunction alters the shape of the arches and the position of the teeth.

### The Cheeks

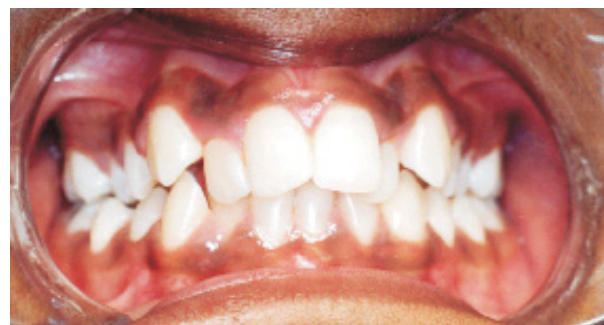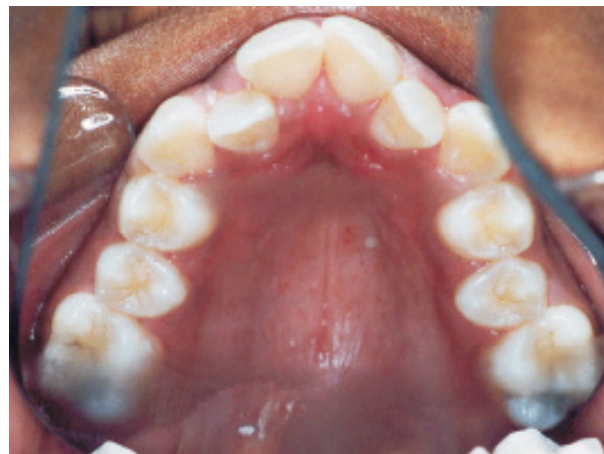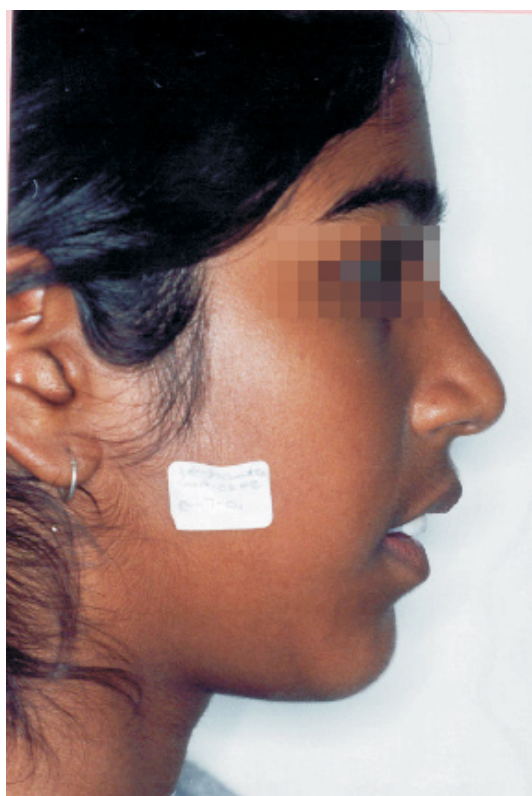The buccinator is the major muscle of the cheeks. This muscle is attached to both the maxilla and the mandible<sup>9</sup>. At rest, the pressure exerted by the muscular activity of the cheeks on the buccal

posteriores mandibulares é semelhante à exercida pela atividade muscular da língua no lado lingual, aproximadamente  $2\text{g}/\text{cm}^2$ . Entretanto, a pressão nos dentes posteriores maxilares é maior no lado vestibular do que no lado lingual,  $2,7$  e  $1,0\text{g}/\text{cm}^2$  respectivamente<sup>10</sup>. Essa situação muda durante a mastigação e a deglutição, quando a pressão no lado lingual dos dentes posteriores maxilares é maior do que no lado vestibular<sup>10</sup>. Assim sendo, o equilíbrio é atingido e a posição dos dentes posteriores é mantida pelas bochechas e pela língua.

Esse padrão normal é alterado nos pacientes com hábitos orais. Por exemplo, em pacientes com hábito de sucção de chupeta, a pressão vestibular nos dentes posteriores pode atingir até  $21\text{g}/\text{cm}^2$ , e a pressão da bochecha e lábios sobre o canino pode ser 3 a 4 vezes maior<sup>11</sup>. Portanto, um aumento de pressão sobre os arcos com uma pressão de bochecha/lábio maior sobre os dentes posteriores, com uma pressão ainda maior na região canina, produz um arco superior estreito com o formato triangular frequentemente observado nas más-oclusões associadas a hábitos orais (Figura 1).

side of the mandibular posterior teeth is similar to that exerted by the muscular activity of the tongue on the lingual side, about  $2\text{g}/\text{cm}^2$ . However, the pressure on the maxillary posterior teeth is higher on the buccal side than that on the lingual side,  $2.7$  and  $1.0\text{g}/\text{cm}^2$  respectively<sup>10</sup>. This situation changes during chewing and swallowing, when the pressure on the lingual side of the maxillary posterior teeth is greater than that on the buccal side<sup>10</sup>. Thus, equilibrium is reached and the position of the posterior teeth is maintained by the cheeks and the tongue.

This normal pattern is altered in those patients with oral habits. For example, in dummy sucking patients, the buccal pressure on the posterior teeth may raise to  $21\text{g}/\text{cm}^2$ , and the cheek/lip pressure on the canine may be 3-4 times higher<sup>11</sup>. Thus, an increase in pressure on the arches with a cheek/lip higher pressure on the posterior teeth with an even higher pressure on the canine region produces a narrow upper arch with the triangular shape frequently observed in those malocclusions associated to oral habits (Figure 1).



**FIGURA 1:** Menina de quinze anos de idade com disfunção de tecido mole associada à má-oclusão. Note a pouca largura e o formato triangular do arco superior (B) devido à hiperatividade dos músculos bucinadores aplicando altas forças sobre os dentes posteriores, com forças ainda maiores sobre a área dos caninos. A incompetência para o selamento labial colabora com o formato triangular e dentes apinhados (C), pois a força que deveria ser aplicada pelo lábio superior sobre o incisivo não está presente na paciente.

**FIGURE 1:** Fifteen years old girl with a soft tissue dysfunction associated to malocclusion. Note narrowness and the triangular shape of the upper arch (B) due to hyperactivity of the buccinator muscles delivering high forces on the posterior teeth with even higher forces on the canine area. Incompetence for lip sealing collaborates to the triangular shape and crowded teeth (C) as the force that should be delivered by the upper lip on the incisors is not present in this patient.

## Os Lábios

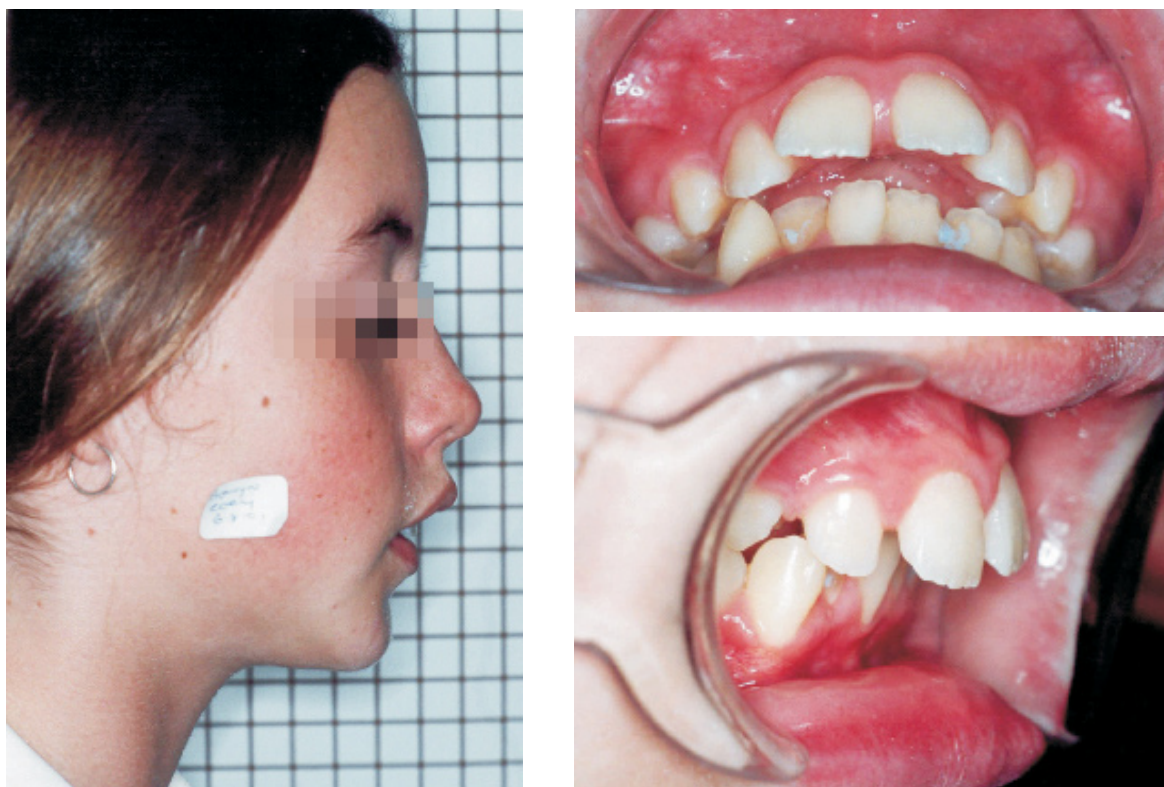
Os músculos orbiculares superior e inferior da boca são as principais estruturas dos lábios. Sua atividade mútua permite o fechamento dos lábios, que veda a entrada da cavidade oral. Em repouso, com selamento labial a atividade do mentalis é desprezível em pacientes com oclusão normal<sup>5</sup>. Portanto, para o selamento labial deve haver atividade do músculo orbicular da boca, mas não atividade do mentalis. A força produzida pelo músculo orbicular da boca é leve e contínua, e foi estimada por meio da força transmitida a placas labiativas (lip bumpers) em 12 a 14g em repouso e 33 a 36g durante a deglutição<sup>12</sup>. A força da língua na superfície lingual dos incisivos foi calculada em 0,8 a 1,6g/cm<sup>2</sup> em repouso<sup>13,14</sup>. Entretanto, a força pode aumentar para até 3 a 7g/cm<sup>2</sup> em pacientes respiradores bucais<sup>15</sup>. Estudos indicam que o músculo orbicular da boca pode exercer uma força sobre uma placa labiativa (lip bumpers) de até 300g e a língua pode exercer forças de até 500g<sup>16,17</sup>. Alguns autores sugeriram que a pressão da língua sobre os incisivos é maior do que as forças produzidas pela musculatura labial<sup>18,19,20</sup>. Um estudo recente mostrou que, em repouso, a pressão exercida pelos lábios diretamente sobre os incisivos superiores e inferiores é muito baixa, até negativa<sup>5,21</sup>. Portanto, o equilíbrio é atingido e a correta posição dos incisivos é mantida porque uma força mais alta, porém descontínua, é aplicada pela língua sobre a superfície lingual dos incisivos, ao passo que uma força menor, porém contínua, é aplicada pelos lábios à superfície vestibular dos dentes anteriores<sup>22,23</sup>.

No paciente com incompetência labial, o contato produz maior atividade muscular do músculo orbicular da boca, enquanto em repouso, com os lábios separados, não há atividade no músculo orbicular da boca superior e inferior<sup>5</sup>. Além disso, a atividade muscular do mentalis passa a ser moderada durante a deglutição da saliva, e é maior durante a deglutição de água. Por outro lado, em pacientes com incompetência labial, o músculo orbicular da boca apresenta atividade leve a moderada durante a deglutição de saliva e água<sup>21</sup>. Apesar disso, como na maioria das vezes os lábios permanecem separados no paciente com incompetência labial, a ausência de atividade muscular do músculo orbicular da boca é a situação mais freqüente desses pacientes. Portanto, o equilíbrio entre as atividades musculares da língua e lábios é perdido e a pressão da língua move o incisivo no sentido vestibular. Além disso, durante a deglutição, que ocorre entre 600 e 2400 vezes por dia<sup>24</sup>, o paciente com incompetência labial produz uma compressão na parte anterior da mandíbula, o que resulta no perfil convexo freqüentemente observado em pacientes com incompetência labial devido a um queixo pouco desenvolvido (Figura 2).

## The Lips

The upper and lower orbicularis oris are the main structure of the lips. Their mutual activity permits a lip seal, which closes the entrance of the oral cavity. At rest with a lip seal, the mentalis activity is negligible in the patients with normal occlusion<sup>5</sup>. Therefore, lip seal must show muscular activity of the orbicularis oris, but should show no activity in the mentalis. The force produced by the orbicularis oris is light and continuous, and has been estimated by means of the force transmitted to lip bumpers. It has been calculated 12-14 g at rest and 33-36 g over swallowing<sup>12</sup>. The force of the tongue on the lingual surface of the incisors has been calculated as 0.8-1.6 g/cm<sup>2</sup> at rest<sup>13,14</sup>. However, this force may increase to 3-7 g/cm<sup>2</sup> in oral breathing patients<sup>15</sup>. Studies have shown that the orbicularis oris may exert a force on a lip bumper up to 300 g and the tongue may exert forces up to 500g<sup>16,17</sup>. Some authors have suggested that the tongue pressure on the incisors is greater than forces produced by the lip musculature<sup>18,19,20</sup>. A recent study has shown that at rest, the pressure exerted by the lips directly on the upper and lower incisors is very low, even negative pressure<sup>5,23</sup>. Thus, equilibrium is reached and a correct position of the incisors is maintained because a higher but non-continuous force is delivered by the tongue on the lingual surface of the incisors, whereas a lower but continuous force is delivered by the lips on the buccal surface of the anterior teeth<sup>21,22</sup>.

In the incompetent lip patient, lip contact produces greater muscular activity of the orbicularis oris, whereas at rest with the lips separated, there is no activity in the upper or in the lower orbicularis oris<sup>5</sup>. In addition, mentalis muscular activity increases to moderate during saliva deglutition, and it is greater during water deglutition. Conversely, the orbicularis oris present slight to moderate activity during saliva and water deglutition in incompetent lip patients<sup>23</sup>. Nevertheless, as the most of the time the lips remain separated in the incompetent lip patient, no muscular activity of the orbicularis oris is the most frequent situation in these patients. Thus, the equilibrium between the tongue/lip muscular activities is lost and the pressure of the tongue moves the incisor buccal-ward. In addition, during swallowing, which occurs between 600 and 2400 times each day<sup>24</sup>, the lip incompetent patient produces compression on the anterior part of the mandible, which results in that convex profile frequently observed in patients with lip incompetence due to an undeveloped chin (Figure 2).



**FIGURA 2:** Menina com onze anos de idade com disfunção de tecido mole associado a distooclusão (B). Esta má-oclusão resulta da hiperatividade do mental que produz uma força para trás na área anterior da mandíbula, em oposição ao crescimento mandibular normal (C).

**FIGURE 2:** Eleven years girl with soft tissue dysfunction associated to disto-occlusion (B). This malocclusion results from hyperactivity of the mentalis which produces a backward force on the anterior area of the mandible, and so, opposites to normal mandibular growth (C).

### A Língua

A língua é um órgão estruturalmente complexo e extremamente flexível que ocupa uma grande parte da cavidade oral. A posição de repouso da língua é a posição reproduzível, fisiologicamente relaxada do órgão, observada quando os lábios estão suavemente fechados, ou levemente separados, e a mandíbula está ligeiramente aberta<sup>25</sup>. Nessa posição, a língua produz a menor pressão nas estruturas adjacentes, ao passo que durante seu movimento, para participar em funções orais, a pressão aumenta ou diminui em diferentes locais, em momentos diferentes<sup>10</sup>.

A atividade mais desempenhada pela língua é a observada durante a deglutição. Essa função oral é dividida em seis estágios<sup>26</sup>. No primeiro, a língua está em posição de repouso, com sua extremidade atrás da superfície lingual dos incisivos superiores, tocando levemente o palato anterior. O dorso fica paralelo e próximo ao palato duro e a maior parte posterior da língua fica em contato com o palato mole. No segundo estágio, a extremidade da língua se posiciona em sua posição mais posterior. O terceiro estágio é caracterizado pela fixação da extremidade da língua no palato anterior e pelo abaixamento do dorso da língua. No quarto estágio, o palato mole se eleva até

### The Tongue

The tongue is a structurally complex and extremely flexible organ occupying a large portion of the oral cavity. The tongue resting position refers to a reproducible physiologically relaxed position of the organ observed when the lips are smoothly sealed, or slightly separated, and the mandible is slightly opened<sup>25</sup>. At this position, the tongue produces the lowest pressure on the surrounding structures, whereas during its movements to participate in the oral functions, the pressure increases or reduces at different sites at different times<sup>10</sup>.

The most performed activity of the tongue is that observed during swallowing. This oral function is divided into six stages<sup>26</sup>, starting from a resting position where the tip of the tongue is positioned behind the lingual surface of the upper incisors, slightly touching the anterior palate, the dorsum running parallel and near to the hard palate and the posterior part of the tongue mostly in contact with the soft palate. At the second stage, the tip of the tongue locates at its most backward position. Stage three is characterized by the fixation of the tongue tip on the anterior palate and a descending of the dorsum of the tongue. At stage four,

o nível mais alto, com a maior parte da superfície dorsal da língua em contato com o palato. No quinto estágio, o palato mole desce à sua posição mais baixa, e no último, a língua retorna à sua posição inicial.

A língua se move de maneira precisa, contribuindo significativamente para os complexos movimentos orofaciais<sup>27</sup>. Todos esses movimentos são produzidos pelo trabalho coordenado de dois conjuntos de músculos, os extrínsecos e os intrínsecos. Os músculos extrínsecos são o genioglosso, que é o principal protrusor da língua, o estiloglosso e o hioglosso, que agem como retratores da língua<sup>28,29</sup>. Entretanto, a ação dos músculos extrínsecos da língua não é simples. A ativação simultânea do músculo protrusor e dos retratores produz a retração da língua<sup>30</sup>, a contração simultânea do genioglosso (protrusor) e estiloglosso (retrator), durante a abertura da boca, contribui para moldar o formato da língua para reunir o alimento<sup>31</sup>. Por outro lado, os músculos intrínsecos são classificados em transverso, vertical e longitudinal<sup>28</sup>. Os músculos intrínsecos tem uma arquitetura e composição de fibras características que diferem das dos músculos orofaciais e mastigatórios<sup>32,33</sup>. As fibras dos intrínsecos são responsáveis pelas ações rápidas e flexíveis no posicionamento e formato da língua durante as funções orais<sup>33</sup>, e permitem que o dorso da língua se enrijeça para pressionar o alimento durante a mastigação e para mover o alimento em direção à região posterior para deglutição<sup>32</sup>.

Portanto, a ação dos músculos da língua é coordenada internamente, mas, além disso, a ação da língua é também associada à função dos músculos mastigatórios. Durante a abertura da boca, o genioglosso aumenta sua atividade em relação ao aumento de atividade do digástrico<sup>31,34</sup>. Durante o fechamento da boca, um aumento na atividade do estiloglosso é observada em relação ao aumento de atividade do masseter<sup>34</sup>. Os músculos mastigatórios e extrínsecos são ativos e coordenados durante a mastigação. Um aumento na atividade de um grupo (genioglosso/digástrico ou estiloglosso/masseter) inibe a atividade do grupo antagonista<sup>34</sup>. Mas isso não ocorre nos dois grupos de músculos. O efeito inibitório do masseter sobre o digástrico é maior do que o produzido pelo genioglosso sobre o estiloglosso<sup>34</sup>. A interação entre a língua e os músculos mastigatórios é conhecida como reflexo mandíbula-língua<sup>35</sup>.

No nascimento, todos os indivíduos possuem uma posição normal da língua, e a posição anormal é desenvolvida com a idade e por hábitos de deglutição anormais<sup>36</sup>. Os movimentos da língua, que são não diferenciados no bebê, transformam-se em diferenciados e refinados na criança jovem<sup>37</sup>. A posição da base da língua está associada à posição do maxilar e à rotação vertical mandibular, e assim influi no crescimento maxilo-man-

the soft palate rises to the highest level with the dorsal surface of the tongue mostly in contact with the palate. At stage five, the soft palate descends to the lowest position, and at the last stage, the tongue returns to the initial position.

The tongue moves in a precise manner contributing highly to the complex orofacial movements<sup>27</sup>. All these movements are produced by a coordinated performance of two sets of muscles, the extrinsic and the intrinsic muscles. The extrinsic muscles are the genioglossus, which is the principal tongue protruder, and the styloglossus and the hyoglossus, which act as tongue retractors<sup>28,29</sup>. However, the action of the tongue extrinsic muscles is not as simple. Co-activation of the protruder and retractor muscles produces tongue retraction<sup>30</sup>, and co-contraction of the genioglossus (protruder) and styloglossus (retractor) during jaw-opening, contributes to shape the tongue for gathering the food stuff<sup>31</sup>. On the other hand, the intrinsic muscles are classified as transverses, verticalis and longitudinalis<sup>28</sup>. The intrinsic muscles have a characteristic architecture and fiber composition which differs from those of orofacial and masticatory muscles<sup>32,33</sup>. The fibers in the intrinsic are responsible for the fast and flexible actions in positioning and shaping the tongue during the oral functions<sup>33</sup>, and enable the dorsum of the tongue to harden for pressing food during mastication and shifting the food posteriorly for swallowing<sup>32</sup>.

Thus, the action of the muscles of the tongue is coordinated within them, but furthermore, tongue action is also associated to function of the masticatory muscles. During jaw opening, the genioglossus increases its activity in correlation to the increase in the digastrics activity<sup>31,34</sup>. During jaw closing, an increase in styloglossus activity is observed in correlation to the increase in the activity of the masseter<sup>34</sup>. Both masticatory and extrinsic muscles are active and coordinated during mastication. An increase in the activity of one group (genioglossus/digastrics or styloglossus/masseter) inhibits the activity of the antagonist group<sup>34</sup>. But, this is not analogous between the two muscle groups. The inhibitory effect of the masseter on the digastrics is higher than that produced by the genioglossus on the styloglossus<sup>34</sup>. This interaction between the tongue and the masticatory muscles is referred as the jaw-tongue reflex<sup>35</sup>.

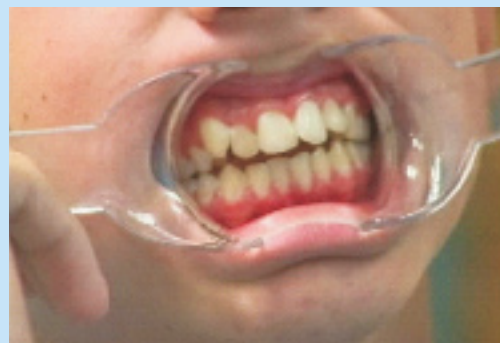
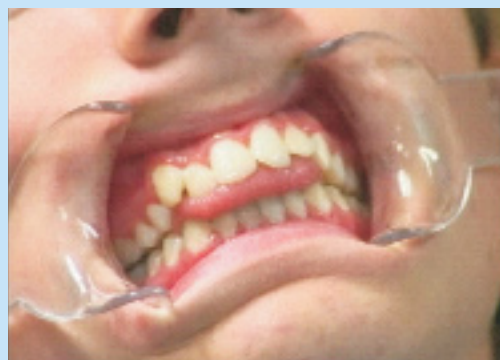At birth, all subjects possess a normal tongue position and the abnormal one is developed by aging accompanied by abnormal swallowing habits<sup>36</sup>. The movements of the tongue transform from undifferentiated movements in the infant, to differentiated

dibular<sup>38</sup>. Portanto, a atividade da língua define a posição dos dentes, como citado acima e também determina a posição da mandíbula. Assim, o equilíbrio entre pressão da língua pelo lado de dentro e pressão lábio-bucal pelo lado de fora precisa existir<sup>39</sup> associado à correta posição da base da língua<sup>38</sup>, de modo a desenvolver padrões corretos durante o crescimento dento-maxilo-mandibular.

O processo de desenvolvimento dos movimentos da língua não ocorre sempre em indivíduos com distúrbios miofuncionais orofaciais<sup>37</sup> e o movimento da língua pode afetar o desenvolvimento da morfologia craniofacial<sup>40</sup>. Pacientes com mordida aberta apresentam movimentos de língua característicos associados às suas características morfológicas<sup>41</sup>. A ponta e o dorso da língua são posicionados anterior e posteriormente no repouso e durante o acúmulo de pressão intrabucal negativa em pacientes com mordida aberta anterior<sup>26</sup>. Além disso, a posição da ponta da língua nesses pacientes é mais protruída durante a deglutição<sup>42</sup>. A postura da língua observada em pacientes com mordida aberta empurra para frente os dentes anteriores da maxila e da mandíbula<sup>26</sup>. Em geral, mordida aberta anterior e a projeção lingual durante a deglutição atípica (Figura 3) produzem morfologia facial mais longa, maior pró-inclinação do incisivo superior, produção menos consistente de fechamentos durante a fala, um padrão mais posterior de contato eletropalatográfico, e contato relativamente escasso durante a deglutição<sup>43</sup>.

and refined movements in the young child<sup>37</sup>. Tongue-base position is associated with maxillary position and vertical mandibular rotation, and so, influences maxillo-mandibular growth<sup>38</sup>. Therefore, tongue activity defines the position of the teeth, as referred above, and also determines the position of the mandible. Thus, a balance between tongue pressure from the inside and labio-buccal pressure from the outside must exist<sup>39</sup> associated to a correct position of the tongue-base<sup>38</sup>, in order to develop correct patterns during the dento-maxillo-mandibular growth.

The developmental process of the tongue movements does not always occur in individuals exhibiting orofacial myofunctional disorders<sup>37</sup>, and the movement of the tongue may affect the development of the craniofacial morphology<sup>40</sup>. Patients with open-bite present characteristic tongue movements associated to their morphological features<sup>41</sup>. Tip and dorsum of the tongue are positioned anteriorly and inferiorly at rest and during the build up of negative intraoral pressure in anterior open-bite patients<sup>26</sup>. Furthermore, tongue-tip position is more protrusive during deglutition in these patients<sup>42</sup>. The tongue posture observed in open-bite patients pushes the maxillary and mandibular anterior teeth forward<sup>26</sup>. In general, anterior open-bite and tongue thrust swallowing (Figure 3) produce longer face morphology, greater upper incisor proinclination, less consistent production of closures during speech, more posterior pattern of electropalatography contact, and relatively sparse contact during swallowing<sup>43</sup>.



**FIGURE 3:** Menino com dezesseis anos de idade com mordida aberta anterior (B) e deglutição atípica (C). Hiperatividade do músculo orbicular da boca e do mentalis são percebidas quando é pedido ao paciente que feche os lábios (A).

**FIGURE 3:** Sixteen years old boy showing anterior open bite (B) and tongue thrust (C). Hyperactivity of the orbicularis oris and the mentalis muscles are noted when the patient is asked to seal the lips (A).

## Preocupações atuais sobre o tratamento da má-oclusão

Durante os últimos 20 anos, os clínicos que tratam más-oclusões têm perguntado: o tratamento atual apresenta uma solução satisfatória para o problema de estabilidade de longo prazo<sup>44</sup>; a retenção é necessária por um longo período ou até pelo resto da vida do paciente para evitar a recidiva? A resposta possível é que talvez vários fatores adicionais podem ter uma importante influência na estabilidade do tratamento da má-oclusão<sup>44</sup>. Em outras palavras, os clínicos provavelmente não percebem que a movimentação dos dentes nem sempre representa que os padrões musculares alterados foram corrigidos. No sistema bucal, a mudança é um fator constante e a estabilidade do sistema pode ser afetada por mudanças nos sistemas vizinhos. O modo de respiração, resistência de passagens aéreas e a posição de corpo e cabeça desempenham papéis importantes na função do sistema bucal, e podem levar a eventuais alterações na atividade muscular peribucal e intrabucal e na posição da língua, que podem causar alterações ou até a recidiva das disfunções originais<sup>45,46,47,48</sup>.

Apesar de os tratamentos atuais de más-oclusões com aparelhos fixos moverem os dentes, e em alguns casos modificarem a forma dos arcos, não influenciam os movimentos da língua, a força produzida na superfície lingual dos dentes, a atividade muscular das bochechas e lábios, e a compressão exercida por essas estruturas sobre o lado vestibular dos dentes e arcos. Foi demonstrado que a rápida expansão por meio de um parafuso fixo ao arco maxilar produz uma mudança nas forças produzidas pelo bucinador sobre os dentes posteriores, mas os valores após três meses voltam aos originais antes da expansão (49). Portanto, se a largura do arco for aumentada, mas as forças aplicadas sobre o arco pela musculatura da bochecha não forem controladas e reduzidas, a recidiva é esperada. No início do século passado, foram propostos aparelhos ortopédicos para o tratamento de más-oclusões (por exemplo, Monoblock e Bionator; entenda-se aparelhos ortopedicos rígidos). Esses aparelhos foram feitos para causar modificações pela ação sobre os músculos, com o conseqüente reposicionamento da mandíbula. Apesar de os músculos apresentarem a tendência de se adaptarem ao avanço gradual da mandíbula<sup>50</sup>, e dos músculos mastigatórios tenderem a se adaptar à nova posição da mandíbula, não são reportadas mudanças na atividade da musculatura das bochechas, lábios e língua, quando a mandíbula é reposicionada por aparelhos ortopédicos rígidos.

No entanto, durante as últimas décadas, vários aparelhos foram feitos para permitir o tratamento

## Current concerns in Orthodontics

During the last 20 years, clinicians treating malocclusion have asked: Does contemporary treatment have no satisfactory solution to the problem of achieving long-term stability<sup>44</sup>; Retention is necessary for a prolonged period of time or even the rest of the patient's life to avoid relapse? The possible answer is that perhaps several additional factors may have an important bearing on malocclusion treatment stability<sup>44</sup>. In other words, clinicians are probably not realizing that moving the teeth does not always mean altered muscular patterns are corrected. In the oral system, change is a constant factor and the stability of the system may be affected by changes in the neighbor systems. The mode of breathing, airway resistance, head and body position play a great part in the function of the oral system and can lead to eventual changes in the peri- and intra-oral muscular activity as well as in tongue position, which may cause eventual changes or even recurrence of the original disorders<sup>45,46,47,48</sup>.

Although contemporaneous treatment of malocclusions with fixed appliances moves teeth and at some instances reshapes the arches, it has no effect on tongue movements, in the force produced on the lingual surface of the teeth, in the muscular activity of the cheeks and the lips, or in the compression exerted by these structures on the buccal side of the teeth and arches. It has been demonstrated that rapid expansion by means of a fixed screw to the maxillary arch produces a change in the forces produced by the buccinator on the posterior teeth, but the values after three months return to that before the expansion<sup>49</sup>. So, if the width of the arch is increased, but the forces delivered on the arch by the musculature of the cheek is not controlled and reduced, a relapse would be expected. Early over the last century, orthopedic appliances were proposed to treat malocclusions (eg. Monoblock and Bionator; reads rigid orthopedic appliances). These appliances were designed to produce changes by acting on the muscles, and so relocate the mandible. Although muscle tends to adapt to gradual advancement of the mandible<sup>50</sup>, and masticatory muscles tend to adapt to the new mandibular location, changes in the activity of the musculature of the cheeks, lips and tongue when the mandible is relocated by rigid orthopedic appliances have not been reported.

Nevertheless, over the last decades several appliances have been designed permitting to treat



de más-oclusões de uma maneira mais fisiológica (por exemplo, Bimler, Frankel, Simões Networks, Trainers). Esses aparelhos funcionais ortopédicos corrigem alterações da função muscular (músculos mastigatórios e faciais) e alguns deles têm um impacto direto na função da língua<sup>51,52</sup>. Ademais, mudanças na atividade da musculatura das bochechas, lábios e língua, quando a mandíbula é reposicionada pelo aparelho, foram exaustivamente reportadas em tratamentos de más-oclusões com aparelhos ortopédicos funcionais<sup>51,53,54,55,56,57</sup>. Desse modo, os aparelhos ortopédicos funcionais tornaram-se o tratamento preferido para más-oclusões, pois corrigem os problemas musculares, permitindo atingir uma melhor função bucal e o alinhamento dos dentes. Um aspecto crítico dos aparelhos ortopédicos funcionais é a posição dos elementos do aparelho. Um pequeno desvio em relação à posição correta de um dos elementos durante a construção do aparelho pode gerar forças indesejáveis pela língua<sup>58</sup> e, assim, produzir resultados que não correspondem aos objetivos do tratamento. Portanto, se um dentista pretende utilizar aparelhos ortopédicos funcionais para tratar más-oclusões, é importante que o profissional entenda o *modus operandi* do aparelho, assim como a correta posição de cada um de seus elementos.

Portanto, qualquer aparelho para o tratamento de más-oclusões deve ser construído de modo a manter a função normal da língua (se presente), ou reeducá-la quando houver uma disfunção da língua. Entretanto, o reposicionamento da língua é um processo complexo. O desempenho funcional da língua é determinado por seu tamanho, força, padrões de movimento e posição de repouso. Qualquer aparelho cujo objetivo seja modificar a postura da língua pode atuar nos seus músculos extrínsecos e nos mastigatórios para evocar o reflexo linguo-mandibular, mas ao mesmo tempo, deve estimular os músculos intrínsecos para modificar o formato da língua. Além disso, o aparelho deve ser construído de modo que permita o aumento da força da língua em alguns pontos e a redução onde necessário. Em outras palavras, é preciso mudar a função dos músculos extrínsecos e intrínsecos associados à mudança da atividade funcional dos músculos mastigatórios. Outro aspecto que deve ser considerado no tratamento das más-oclusões com aparelhos ortopédicos funcionais é a atividade muscular nas bochechas e lábios. Em suma, um aparelho ideal para a correção de más-oclusões seria aquele que ao mesmo tempo controlasse a pressão das bochechas e lábios no lado vestibular dos dentes,

malocclusions in a more physiological way (eg. Bimler, Frankel, Simoes Networks, Trainers). These functional orthopedic appliances correct alterations in the muscular function (masticatory and facial muscles) and some of them have a direct impact on the tongue function<sup>51,52</sup>. Furthermore, changes in the activity of the musculature of the cheeks, lips and tongue when the mandible is relocated by the appliance have been largely reported when malocclusions are treated with functional orthopedic appliances<sup>51,53,54,55,56,57</sup>. Thus, functional orthopedic appliances have risen as the better choice to treat malocclusions as they are able to correct the muscular problems, and so, permit to achieve a better oral function and align the teeth. A critical point with functional orthopedic appliances is the position of the elements in the appliance. A small deviation from the correct position of one of the elements during the construction of the appliance may deliver undesired forces by the tongue<sup>58</sup>, and so to produce results which do not match with the treatment goals. Therefore, if a dentist intends to use functional orthopedic appliances to treat malocclusions, it is important that the professional understands the *modus operandi* of the appliance, as well as the correct position of every element in the appliance.

Thus, any appliance with the intention of treating malocclusions must be constructed in such a way that maintain the normal function of the tongue (if present), or re-educate the tongue when a tongue dysfunction have developed. However, relocating the tongue is a complex process. The functional performance of the tongue is determined by its size, strength, movement patterns and resting position. Any appliance which intends to modify tongue posture, may act on the tongue's extrinsic muscles and on the masticatory muscles to evoke the jaw-tongue reflex, but at the same time, stimulate the tongue's intrinsic muscles to re-shape the tongue. Furthermore, such appliance must be built in a way that permits to increase the force of the tongue in some places, while it is reduced where it is required. In other words, must change the function of the extrinsic and the intrinsic muscles associated to a change in the functional activity of the masticatory muscles. Another point that must be considered when treating malocclusions with functional orthopedic appliances is the muscular activity in the cheeks and the lips. Therefore, an ideal appliance to correct malocclusions would be that that at the same time control the pressure of the cheeks and

reduzisse a atividade dos músculos no queixo até um valor mínimo ou desprezível, corrigisse a postura da língua, reposicionasse a mandíbula para frente ou para trás, expandisse o arco maxilar e o mandibular, e alinhasse os dentes. Em outras palavras, um tratamento ideal precisa não somente movimentar os dentes, mas também se preocupar com os problemas miofuncionais subjacentes causados ou associados à disfunção.

Isso não é uma novidade. Tem sido relatado na literatura, há muitos anos<sup>59</sup>, que a influência de lábios e bochechas, assim como da posição da língua, não modificam a forma dos arcos, e que quase toda má-oclusão oferece alguma manifestação perceptível e variada de suas funções. Além disso, já foi declarado que é imperativo que os clínicos que tratam más-oclusões avaliem a atividade muscular e conduzam o tratamento de modo que o resultado reflita um equilíbrio entre modificações estruturais e as novas forças funcionais atuantes sobre os arcos e dentes<sup>8</sup>. Um tratamento baseado somente na movimentação dos dentes significa tratar somente parte do problema e a recidiva pode ser esperada. Alguns clínicos incluem aparelhos ortopédicos rígidos em seus tratamentos para obter melhores resultados. Mesmo que essa seja uma melhor maneira para se abordar o problema, ainda precisam combinar aparelhos fixos para alinhar os dentes e aparelhos ortopédicos para reposicionar a mandíbula e melhorar a atividade muscular. Em muitos casos, os pacientes se recusam a usar todos estes aparelhos e não cooperam com o tratamento proposto. Apesar de os aparelhos ortopédicos funcionais serem a melhor escolha para o tratamento de más-oclusões, até hoje não há um aparelho único que cumpra todos os objetivos. Cada caso é diferente e pode responder diferentemente ao tratamento conforme a etiologia da má-oclusão e a biologia do paciente. Portanto, é preciso entender a fisiologia de todas as estruturas envolvidas nas funções orais, como o sistema bucal funciona e como funciona em conjunto com os sistemas vizinhos. Portanto, pouco a pouco estamos conseguindo desenvolver técnicas mais simples que tratam ao mesmo tempo alterações nos tecidos mineralizados (maxilares e dentes) e alterações da atividade muscular dos tecidos moles (músculos mastigatórios, bochechas, lábios e língua). Entretanto, pesquisas adicionais sobre a etiologia da má-oclusão e sobre a individualidade das respostas do paciente são necessárias para desenvolver técnicas melhores e mais simples para tratar más-oclusões.

the lips on the buccal side of the teeth, reduce the activity of the muscles at the chin to a minimum or even negligible, correct tongue posture, relocate the mandible forward or backward, expand the maxillary and mandibular arches, and align the teeth. In other words, an ideal treatment must not only move teeth, but also must address the underlying myofunctional problems causing or associated to the disorder.

This is not a new revelation. The fact that the influence of the lips and cheeks, as well as the position of the tongue, modifies the form of the arches and that almost every malocclusion offers some noticeable and varying manifestation of their function has been reported in the literature since long time ago<sup>59</sup>. Furthermore, it has been stated that it is imperative that those clinicians treating malocclusions appraise muscle activity and that they conduct their therapy in such a manner that the finished result reflects a balance between the structural changes and the new functional forces acting on the arches and teeth<sup>8</sup>. A treatment based only in moving teeth is treating only part of the problem and relapse could be expected. Some clinicians have included rigid orthopedic appliances in their treatment to improve their results. Although this is a better way to approach the problem, they still have to combine fixed appliances to align the teeth and orthopedic appliances to relocate the mandible and to improve muscular activity. In many cases patients refuse all these devices and do not cooperate with the proposed treatment. Although, functional orthopedic appliances have risen as the better choice to treat malocclusions, up to date it appears that there is a unique appliance which achieves all the goals at once. Every case is different and may respond to the treatment accordingly to the etiology of the malocclusion and the biology of the patient. Therefore, it is necessary to understand the physiology of all the structures involved in the oral functions, how the oral system functions and how it functions in association with the surrounding systems. Thus, little by little we are being able to develop simpler techniques which treat at the same time alterations in the mineralized tissues (jaws and teeth) and alterations in the muscular activity of the soft tissues (masticatory muscles, cheeks, lips and tongue). However, further research on the etiology of malocclusions and on the individuality of the patient's response are necessary to develop better and simpler techniques to treat malocclusions.

## CONCLUSÕES/CONCLUSIONS

Esta revisão mostrou que a posição da língua e lábios, juntamente com a atividade muscular dos músculos da língua, lábios e bochechas durante as funções orais, afeta significativamente o formato dos arcos e a posição dos dentes. Considerando que alterações de postura e funcionais prenunciam alterações dento-esqueléticas<sup>59,60,61,62,63,64,65</sup>, as atividades dos músculos mastigatórios, da língua e dos músculos das bochechas e lábios são um dos mais importantes fatores que determinam a presença de má-oclusão. Qualquer alteração no padrão normal de atividade dos músculos que atuam durante as funções orais é denominada pelos autores de “Disfunção do Tecido Mole”.

Os dentistas devem avaliar em cada paciente se há disfunção da atividade muscular e como essa disfunção do tecido mole afeta a oclusão. Além disso, um planejamento de tratamento para correção da má-oclusão deve incluir aparelhos que eliminem a disfunção de tecidos moles nos músculos das bochechas, lábios e língua, enquanto corrigem os dentes e a posição dos maxilares. Por conseguinte, o sucesso e a estabilidade de qualquer tratamento cujo objetivo é corrigir más-oclusões estão, pelo menos em parte, diretamente relacionados à obtenção do equilíbrio entre as forças produzidas pela língua e as produzidas pelas bochechas e lábios. Nesse contexto, aparelhos ortopédicos funcionais aparecem como a melhor escolha para a correção da disfunção do tecido mole e para a obtenção de resultados melhores e mais estáveis no tratamento de más-oclusões.

This review has shown that the position of the tongue and the lips as well as the muscular activity of the muscles of the tongue, lips and cheeks during the oral functions significantly affects the shape of the arches and the position of the teeth. Considering that postural and functional alterations anticipate dento-skeletal changes<sup>59,60,61,62,63,64,65</sup>, the activities of the masticatory muscles, of the tongue, and of the muscles of cheeks and lips are one of the most important factors determining if a malocclusion is or not present. Any alteration in the normal pattern of activity of the muscles acting during the oral functions is what the authors term “Soft Tissue Dysfunction”.

Dentists must be aware and evaluate in each patient if a dysfunction in the muscular activity is present and how this soft tissue dysfunction has affected the occlusion. Furthermore, a plan of treatment intending to correct a malocclusion must include appliances which eliminate soft tissue dysfunction acting on the muscles of the cheeks, lips and tongue at the time it is correcting teeth and jaws position. Therefore, the success and the stability of any treatment which intends to correct a malocclusion are, at least in part, in direct relationship to that achievement in the equilibrium between the forces produced by the tongue and those produced by the cheeks and lips. In this context, functional orthopedic appliances raise as the better choice to correct soft tissue dysfunction and to achieve better and more stable results when treating malocclusions.

## REFERÊNCIAS/REFERENCES

1. Subtelny JD, Sakuda M. Muscle function, oral malformation, and growth changes. *Am J Orthod* 1966; 52:495-517.
2. Gugny PJ, Kenesi MC. Development of muscular activity and occlusal relations during maturation. *Orthod Fr* 1968; 39:263-79.
3. Miralles R, Hevia R, Contreras L, Carvajal R, Bull R, Manns A. Patterns of electromyographic activity in subjects with different skeletal facial types. *Angle Orthod* 1991; 61:277-84.
4. Karjalainen S, Ronning O, Lapinleimu H, Simell O. Association between early weaning, non-nutritive sucking habits and occlusal anomalies in 3-year-old Finnish children. *Int J Paediatr Dent* 1999; 9:169-73.
5. Tosello DO, Vitti M, Berzin F. EMG activity of the orbicularis oris and mentalis muscles in children with malocclusion, incompetent lips and atypical swallowing – part II. *J Oral Rehabil* 1999; 26:644-9.
6. Bressmann T. Speech. In: Miles TS, Nauntofte B, Svensson P, editors. *Clinical oral physiology*. Copenhagen: Quintessence; 2004. p.255-68.
7. Farrel C. Habit correction in the growing child. *Dental Pract* 2003.
8. Graber T. The three M's: muscles, malformation and malocclusion. *Am J Orthod Dentofacial Orthop* 1963; 49:418-50.
9. Tomo S, Tomo I, Nakajima K, Townsend GC, Hirata K. Comparative anatomy of the buccinator muscle in cat. *Anat Rec* 2002; 267:78-86.
10. Thuer U, Sieber R, Ingervall B. Cheek and tongue pressures in the molar areas and the atmospheric pressure in the palatal vault in young adults. *Eur J Orthod* 1999; 21:299-309.
11. Lindner A, Hellsing E. Cheek and lip pressure against maxillary dental arch during dummy sucking. *Eur J Orthod* 1991; 13:362-6.
12. O'Donnell S, Nanda RS, Ghosh J. Perioral forces and dental changes resulting from mandibular lip bumper treatment. *Am J Orthod Dentofacial Orthop* 1998; 113:247-55.
13. Christiansen RL, Evans CA, Sue SK. Resting tongue pressures. *Angle Orthod* 1979; 49:92-7.
14. Takahashi S, Ono T, Ishiwata Y, Kuroda T. Effect of wearing cervical headgear on tongue pressure. *J Orthod* 2000; 27:163-7.
15. Takahashi S, Ono T, Ishiwata Y, Kuroda T. Effect of changes in the breathing mode and body position on tongue pressure with respiratory-related oscillations. *Am J Orthod Dentofacial Orthop* 1999; 115:239-46.
16. Sakuda M. Study of the lip bumper. *J Dent Res* 1970; 69:667.
17. Proffit WR. Lingual pressure patterns in the transition from tongue thrust to adult swallowing. *Archs Oral Biol* 1972; 17:555-63.

18. Sims W. The pressure exerted on the maxillary and mandibular central incisors by the perioral and lingual musculature in acceptable occlusion. *Am J Orthod* 1958; 44:64-5.
19. Lear C, Moorrees CFA. Buccolingual muscle force and dental arch form. *Am J Orthod* 1969; 56:379-93.
20. Proffit WR, Kydd WL, Wiiskie GH. Intraoral pressures in a young adult group. *J Dent Res* 1964;43:555-62.
21. Tosello DO, Vitti M, Berzin F. EMG activity of the orbicularis oris and mentalis muscles in children with malocclusion, incompetent lips and atypical swallowing-part I. *J Oral Rehabil* 1998; 25:838-46.
22. Proffit WR. Equilibrium theory revisited: factors influencing position of the teeth. *Angle Orthod* 1978; 48:175-86.
23. Lowe AA, Takada K. Association between anterior temporal, masseter, and orbicularis oris muscle activity and craniofacial morphology in children. *Am J Orthod* 1984; 86:319-30.
24. Carvajal R, Miralles R, Cauvi D, Berger B, Carvajal A, Bull R. Superior orbicularis oris muscle activity in children with and without cleft lip and palate. *Cleft Palate Craniofac J* 1992; 29:32-7.
25. Cookson AM. Tongue resting position. A method for its measurement and correlation to skeletal and occlusal patterns. *Dental Pract* 1967; 18:115.
26. Kawamura M, Nojima K, Nishi Y, Yamaguchi H. A cineradiographic study of deglutitive tongue movement in patients with anterior open bite. *Bull Tokyo Dent Coll* 2003; 44:133-9.
27. Sawczuk A, Mosier KM. Neural control of tongue movements with respect to respiration and swallowing. *Crit Rev Oral Biol Med* 2001; 12:18-37.
28. McClung JR, Goldberg SJ. Functional anatomy of the hypoglossal innervated muscles of the rat tongue: a model for elongation and protrusion of the mammalian tongue. *Anat Rec* 2000; 260:378-86.
29. Sokoloff AJ. Localization and contractile properties of intrinsic longitudinal motor units of the rat tongue. *J Neurophysiol* 2000; 84:827-35.
30. Fuller DD, Williams JS, Janssen PL, Fregosi RF. Effect of co-activation of tongue protruder and retractor muscles on tongue movements and pharyngeal airflow mechanics in the rat. *J Physiol* 1999; 519(601-13).
31. Naganuma K, Inoue M, Yamamura K, Hanada K, Yamada Y. Tongue and jaw muscle activities during chewing and swallowing in freely behaving rabbits. *Brain Res* 2001; 915:185-94.
32. Saito H, Itoh I. Three-dimensional architecture of the intrinsic tongue muscles, particularly the longitudinal muscle, by the chemical-maceration method. *Anat Sci Int* 2003; 78:168-76.
33. Stal P, Marklund S, Thornell LE, De Paul R, Eriksson PO. Fibre composition of human intrinsic tongue muscles. *Cells Tissues Organs* 2003;173:147-61.
34. Kakizaki Y, Uchida K, Yamamura K, Yamada Y. Coordination between the masticatory and tongue muscles as seen with different foods in consistency and in reflex activities during natural chewing. *Brain Res* 2002; 929:210-7.
35. Ishiwata Y, Ono T, Kuroda T, Nakamura Y. Jaw-tongue reflex: afferents, central pathways, and synaptic potentials in hypoglossal motoneurons in the cat. *J Dent Res* 2000; 79:1626-34.
36. Wright CR. Evaluation of the factors necessary to develop stability in mandibular dentures. *J Prosthet Dent* 1966; 16:414-30.
37. Meyer PG. Tongue lip and jaw differentiation and its relationship to orofacial myofunctional treatment. *Int J Orofacial Myology* 2000; 26:44-52.
38. Niikuni N, Nakajima I, Akasaka M. The relationship between tongue-base position and craniofacial morphology in preschool children. *J Clin Pediatr Dent* 2004; 28:131-4.
39. Hotokezaka H, Matsuo T, Nakagawa M, Mizuno A, Kobayashi K. Severe dental open bite malocclusion with tongue reduction after orthodontic treatment. *Angle Orthod* 2001; 71:228-36.
40. Cheng CF, Peng CL, Chiou HY, Tsai CY. Dentofacial morphology and tongue function during swallowing. *Am J Orthod Dentofacial Orthop* 2002; 122:491-9.
41. Fujiki T, Inoue M, Miyawaki S, Nagasaki T, Tanimoto K, Takano-Yamamoto T. Relationship between maxillofacial morphology and deglutitive tongue movement in patients with anterior open bite. *Am J Orthod Dentofacial Orthop* 2004; 125:160-7.
42. Fujiki T, Takano-Yamamoto T, Noguchi H, Yamashiro T, Guan G, Tanimoto K. A cineradiographic study of deglutitive tongue movement and nasopharyngeal closure in patients with anterior open bite. *Angle Orthod* 2000; 70:284-9.
43. Cavley AS, Tindall AP, Sampson WJ, Butcher AR. Electropalatographic and cephalometric assesment of tongue function in open bite and non-open bite subjects. *Eur J Orthod* 2000; 22:463-74.
44. Nanda RS, Nanda SK. Considerations of dentofacial growth in long-term retention and stability: is active retention needed? *Am J Orthod Dentofacial Orthop* 1992; 101:297-302.
45. Helsing E, L'Estrange P. Changes in lip pressure following extension and flexion of the head and at changed mode of breathing. *Am J Orthod Dentofacial Orthop* 1987; 91:286-94.
46. Otopalik HB. Long term concerns. *Am J Orthod Dentofacial Orthop* 1998; 113:14A-15A.
47. Song HG, Pae EK. Changes in orofacial muscle activity in response to changes in respiratory resistance. *Am J Orthod Dentofacial Orthop* 2001; 119:436-42.
48. Takahashi S, Ono T, Ishiwata Y, Kuroda T. Breathing modes, body positions, and suprahyoid muscle activity. *J Orthod* 2002; 29:307-13.
49. Kucukkeles N, Ceylanoglu C. Changes in the lip, cheek, and tongue pressures after rapid maxillary expansion using a diaphragm pressure transducer. *Angle Orthod* 2003; 73:662-8.
50. Du X, Hagg U. Muscular adaptation to gradual advancement of the mandible. *Angle Orthod* 2003; 73:525-31.
51. Simoes, WA. *Ortopedia Funcional de los Maxilares – vista a traves de la rehabilitacion neuro-oclusal*. 3ª ed. São Paulo: Artes Medicas; 2003.
52. Quadrelli C, Gheorgiu M, Marcheti, C, Ghiglione V. Early myofunctional approach to skeletal class II. *Mondo Orthod* 2002; 2:109-22.
53. Carels C, van Steenberghe D. Changes in neuromuscular reflexes in the masseter muscles during functional jaw orthopedic treatment in children. *Am J Orthod Dentofacial Orthop* 1986; 90:410-9.
54. Frankel, R. *The Frankel appliance*. In: TM Graber, B Newmann (Eds). *Removable Orthodontic Appliances*. Philadelphia: W.B. Saunders; 1977. p.526-66.
55. Hiyama S, Ono PT, Ishiwata Y, Kuroda T, McNamara JA. Neuromuscular and skeletal adaptations following mandibular forward positioning induced by Herbst appliance. *Angle Orthod* 2000; 70:442-53.
56. Kalogirou K, Ahlgren J, Klinge B. Effects of buccal shields on the maxillary dentoalveolar structures and the midpalatal suture-histologic and biometric studies in rabbits. *Am J Orthod Dentofacial Orthop* 1996; 109:521-30.
57. McNamara JA, Howe RP, Dischinger TG. A comparison of the Herbst and Frankel appliances in the treatment of Class II malocclusion. *Am J Orthod Dentofacial Orthop* 1990; 98:134-44.
58. Chiba Y, Motoyoshi M, Namura S. Tongue pressure on loop transpalatal arch during deglutition. *Am J Orthod Dentofacial Orthop* 2003; 123:29-34.
59. Angle EH. *The treatment of malocclusion of the teeth*. 7ª ed. 1907.
60. Simoes WA. Insights into maxillary and mandibular growth for a better practice. *J Clin Pediatr Dent* 1996; 21(1):1-8.
61. Gribel MN. Planas direct tracks in the early treatment of unilateral Crossbite with mandibular postural deviation. *Why worry so soon? World J Orthod* 2002; 3.
62. Ramirez-Yañez GO, Saxby PJ, Young WG. Condylar fracture: Nontreatment case followed over 23 years. *World J Orthod* 2002; 3:349-52.
63. Ramirez-Yañez GO. Planas direct tracks for early crossbite correction. *J Clin Orthod* 2003; 37(6):294-8.
64. Valera FC, Travitzki LV, Mattar SE, Matsumoto MA, Elias AM, Anselmo-Lima WT. Muscular, functional and orthodontic changes in pre school children with enlarged adenoids and tonsils. *Int J Pediatr Otorhinolaryngol* 2003.
65. Ramirez-Yañez GO. The mandibular condylar cartilage: a review. *Int J Jaw Funct Orthop* 2004; 1:85-94.

Recebido para publicação em/ [Received for publication on:](#) 25/02/05  
Enviado para análise em/ [Submitted to analysis on:](#) 12/06/05  
Aceito para publicação em/ [publication on:](#) 20/07/05